

Hernia diafragmática postraumática en un anciano

Postrumatic diaphragmatic herniation in an elderly

MsC. Juan Denys Jay Bayeux,^I Dr. Nival Shaid Martínez Artilés^{II} y Dr. José Ridal González^{III}

^I Hospital Docente Clínicoquirúrgico "10 de octubre", La Habana, Cuba.

^{II} Instituto Nacional de Gastroenterología, La Habana, Cuba.

^{III} Hospital Pediátrico Provincial Docente "Pepe Portilla", Pinar del Río, Cuba.

RESUMEN

Se presenta el caso clínico de un paciente de 73 años de edad, mestizo, con antecedente de herida penetrante torácica por arma blanca, quien hace 2 años presenta cuadros frecuentes de disnea, unido a tos y expectoración, tratada con antibióticos. Acudió al Hospital del Seguro Social ecuatoriano de Tena, por agudización de dicho cuadro y se le indicó una radiografía de tórax, que mostró imagen radiopaca heterogénea en la base pulmonar izquierda; la tomografía axial computarizada de tórax y el estudio de colon por contraste confirmaron el diagnóstico de una hernia diafragmática postraumática izquierda, para lo cual recibió tratamiento quirúrgico con evolución satisfactoria.

Palabras clave: hernia diafragmática, herida penetrante torácica, trauma.

ABSTRACT

The case report of a 73 years mixed race patient is presented with a history of thoracic penetrating stab wound who has presented frequent clinical pattern of dyspnea for 2 years, accompanied by cough and expectoration, treated with antibiotics. He went to the Ecuadorian Social Security Hospital in Tena, due to a worsening of this pattern and he was indicated a thorax x-ray that showed heterogeneous radio opaque image in the left lung base; the thorax computerized axial tomography and the colon study by contrast confirmed the diagnosis of a left diaphragmatic postraumatic herniation, for which he received surgical treatment with satisfactory clinical course.

Key words: diaphragmatic herniation, penetrating thoracic wound, trauma.

INTRODUCCIÓN

La hernia diafragmática traumática es una lesión poco frecuente y potencialmente mortal que puede presentarse en pacientes que han presentado un traumatismo toracoabdominal, tanto cerrado como penetrante. Se define como el paso del contenido abdominal a la cavidad torácica a través de un defecto en el diafragma.^{1,2}

Afecta principalmente a hombres jóvenes de la tercera década, con una relación hombre-mujer de 4:1. Aproximadamente entre 88 y 95 % de las lesiones diafragmáticas que resultan en hernias se producen del lado izquierdo del diafragma, principalmente en el estómago, epiplón y colon (en ese orden de frecuencia).³

El tratamiento es quirúrgico, debido al riesgo de estrangulación. Puede efectuarse por vía torácica o abdominal, con el incremento del uso de técnicas mínimamente invasivas, y consiste en la reducción del contenido herniario, la resección del saco y la sutura del orificio. En algunos casos puede añadirse una prótesis.⁴

Su diagnóstico continúa siendo un desafío para cirujanos y radiólogos, y siempre debe existir un alto grado de sospecha ante un paciente traumatizado, previo conocimiento de las técnicas y los signos radiológicos que orienten a este.

CASO CLÍNICO

Se presenta el caso clínico de un paciente de 73 años de edad, de color de la piel mestizo, habitante de Tena, provincia de Napo, Ecuador, quien en los últimos años venía presentando, de forma ocasional, dificultad respiratoria de leve a moderada, tos, expectoración escasa y algunos síntomas dispépticos ligeros, como distensión abdominal y molestias en el epigastrio, a los cuales nunca le dio importancia, pero desde hacía un año estos síntomas aumentaron, por lo que acudió a consulta de Medicina Interna en el Hospital del Seguro Social de esta ciudad; además, refirió que 40 años atrás había recibido una herida de arma blanca en el hemitórax izquierdo, que fue tratada en su área de salud. El paciente fue examinado cuidadosamente, y se decidió hospitalizarle, con el presuntivo diagnóstico de hernia diafragmática postraumática.

- Antecedentes patológicos personales: diabetes mellitus de tipo 2 e hipertensión arterial, para lo cual llevaba tratamiento regular, y enfermedad renal crónica.
- Hábitos tóxicos: fumador.

Examen físico

- Aparato respiratorio: murmullo vesicular muy disminuido en la base pulmonar izquierda; no se escucharon estertores. Frecuencia respiratoria: 23 respiraciones por minuto.
- Abdomen: globuloso. Molestia abdominal de forma difusa a la palpación profunda, y no se constató visceromegalia; ruidos hidroaéreos conservados. El resto del examen físico fue negativo.

Exámenes complementarios

- Leucocitos (WBC): 7,21 K/ μ L
- Hemoglobina (HGB): 13,0 g/dL
- Hematocrito (HCT): 38,7 %
- Neutrófilos: 51,0 %
- Linfocitos: 38,4 %
- Eosinófilos: 2,5 %
- Monocitos: 7,5 %
- Basófilos: 0,6 %
- Plaquetas: 196, 000 /mL
- Recuento de glóbulos rojos: 4,36 M/ μ L
- Urea: 56,34 mg/dL
- Creatinina: 1,3 mg/dL
- Ácido úrico: 5,9 mg/dL
- Electrocardiograma: normal

Estudios imagenológicos

- Rayos X posteroanterior de tórax: radiopacidad heterogénea a nivel de 1/3 inferior del pulmón izquierdo.
- Tomografía axial computarizada de tórax (junio 2015): hernia diafragmática izquierda.
- Estudio contrastado del tubo digestivo: presencia de asas intestinales en cavidad torácica (figura).

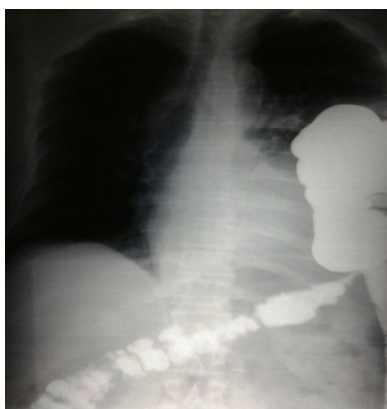


Fig. Hernia diafragmática izquierda con presencia de asas intestinales en hemitórax izquierdo

Confirmado el diagnóstico de hernia diafragmática postraumática, el paciente fue remitido al Servicio de Cirugía del Hospital Andrade Marín, en Quito, Ecuador, donde se le realizó tratamiento quirúrgico, con evolución satisfactoria y una rehabilitación exitosa. Actualmente presenta buen estado y es seguido en su área de salud correspondiente.

COMENTARIOS

En la bibliografía médica⁵ consultada se plantea que la hernia diafragmática traumática se debe a un traumatismo cerrado o penetrante torácico, abdominal o combinado.

La fisiopatología de la hernia diafragmática traumática incluye tanto la depresión respiratoria como la circulatoria a causa de la disminución del desplazamiento diafragmático, la compresión pulmonar por el contenido herniado, el aumento de la presión en el hemitórax afectado y la desviación del mediastino hacia el lado contralateral. Si la lesión lleva cierto tiempo de evolución, el cuadro de obstrucción intestinal por daño visceral es predominante.^{3,6}

El cuadro sintomático de los pacientes con heridas del diafragma se produce, principalmente, por las lesiones asociadas, más que por los síntomas resultantes de la lesión diafragmática en sí; debe existir un alto índice de sospecha para poder diagnosticarla.⁶

Por otra parte, en las presentaciones tardías pueden aparecer síntomas como vómitos, disnea y dolor torácico, que junto con el antecedente de trauma debe llamar la atención del equipo médico al realizar el diagnóstico. Como estudios de imágenes, se debe iniciar con rayos X de tórax.⁷

Se considera⁸ que el diagnóstico de la hernia diafragmática traumática resulta generalmente difícil y supone un reto incluso para el cirujano más avezado. No obstante, siempre debe sospecharse y descartarse su presencia ante todo traumatismo toracoabdominal.

En la fase aguda, el diagnóstico de hernia diafragmática traumática, ya sea en traumatismos cerrados o penetrantes, constituye una indicación absoluta de reparación quirúrgica, que solo debe posponerse en pacientes politraumatizados en estado grave, clínicamente inestables, o en aquellos con lesiones asociadas que precisen de estabilización hemodinámica o con tratamiento previo de otras afecciones más prioritarias, como traumatismo cráneo-encefálico, contusión pulmonar, tórax inestable, entre otras.⁹

La sutura primaria de las hernias diafragmáticas se indica en defectos pequeños, sin una gran pérdida del tejido del diafragma. Cuando los defectos poseen un tamaño mayor de 20 cm², se recomienda el uso de prótesis para reforzar la sutura en estos.¹⁰ En los defectos más pequeños es suficiente la sutura simple con material no absorbible, como el polipropileno.

REFERENCIAS BIBLIOGRÁFICAS

1. Heras Gómez F, Cilleruelo Ramos A, Loucel Bellino M, García Rico CB, Arévalo Pardal AM, Gregorio Crespo B, et al. Hernias diafragmáticas traumáticas. An Real Acad Med Cir Vall. 2013; 50: 55-69.
2. Serra Valdés MA, Achon Polhamus M, Menéndez Villa ML, Carnesoltas Suarez L. Hernia diafragmática postraumática. Medwave. 2013 [citado 23 Ene 2016]; 13(2): 5636. Disponible en: <http://www.medwave.cl/link.cgi/Medwave/Estudios/Casos/5636?ver=sindiseno>
3. Guerra Macías I, Fong Sinobas J, Castilla Castellanos G. Hernia diafragmática traumática. MEDISAN. 2012 [citado 23 Ene 2016]; 16(12). Disponible en: http://scielo.sld.cu/scielo.php?pid=S1029-30192012001200016&script=sci_arttext
4. Facy O, Cheynel N, Ortega Deballon P, Rat P. Tratamiento quirúrgico de las hernias diafragmáticas raras. EMC Técñ Quir. 2012; 28(2): 1-5.
5. Cerón Navarro J, Peñalver Cuesta JC, Padilla Alarcón J, Jordá Aragón C, Escrivá Peiró J, Calvo Medina V, et al. Rotura diafragmática traumática. Arch Bronconeumol. 2008 [citado 18 Ene 2016]; 44: 197-203. Disponible en: <http://www.archbronconeumol.org/es/rotura-traumatica-diafragma/articulo/S0300289608704162/>
6. Beltrán MA. Presentación tardía de hernia diafragmática traumática con necrosis gástrica. Rev Hispanoam Hernia. 2013; 1(1): 49-53.

7. Vargas Soto I. Hernia diafragmática post-traumática. Rev Médica Universidad Costa Rica. 2014; 8(1): 31-8.
8. Vilallonga R, Pastor V, Alvarez L, Charco R, Armengol M, Navarro S. Right-sided diaphragmatic rupture after blunt trauma. An unusual entity. World J Emerg Surg. 2011 [citado 18 Ene 2016]; 6. Disponible en: <http://www.ncbi.nlm.nih.gov/pmc/articles/PMC3032671/>
9. Freixinet Gilart J, Ramírez Gil ME, Gallardo Valera G, Moreno Casado P. Traumatismos torácicos. Arch Bronconeumol. 2011; 47(Supl 3): 9-14.
10. Palanivelu C, Rangarajan M, Rajapandian S, Amar V, Parthasarathi R. Laparoscopic repair of adult diaphragmatic hernias and eventration with primary sutures closure and prosthetic reinforcement: A prospective study. Surg Endosc. 2009; 23(5): 978-85.

Recibido: 14 de septiembre de 2015.

Aprobado: 19 de abril de 2016.

Juan Denys Jay Bayeux. Hospital Docente Clínico Quirúrgico "10 de octubre", Calzada 10 de Octubre No. 130 e/ Alejandro Ramírez y Agua Dulce, Cerro, La Habana, Cuba. Correo electrónico: denysjay2014@yahoo.es